L-40

マイクロフォンアレーを用いた呼吸器系疾患診断支援のための呼吸音収集システムの試作：聴診シミュレーターを用いた検証

A prototype of respiratory sound collection system for supporting diagnosis in respiratory disease using microphone array: test with auscultation sound simulator

○長谷川大紀[1]，山内智史[1]，松村湧[2]，戸田健[3]
*Daiki Hasegawa[1], Satoshi Yamauchi[1], Yu Matsumura[2], Takeshi Toda[3]

Abstract: In this paper, we report prototyping of auscultation system for diagnostic support of respiratory disease like asthma, COPD, and so on. In 2016, September 7th, in this laboratory, auscultation sounds of interstitial pneumonia, bronchial asthma, medium-to-large bronchial construction were obtained from auscultation sound simulator. System operation of the prototyped system was confirmed with displaying sounds spectrogram of those auscultation sounds.

１．はじめに

呼吸器系疾患の患者の聴診音を解析し，聴診音の特徴から重症度や疾患を推定する取り組みは幅広く行われている(1). また，聴診による診断は非侵襲的診断であるため患者への負担も軽い. 一方 X 線 CT 検査から CT 画像を分析し，その特徴量から疾患の状態を明らかにする取り組みも行われている(2). 呼吸器系疾患の 1 つに特発性肺繊維症がある(3). 特発性肺繊維症に最も有効な診断は, HR-CT 画像所見であるが, CT 画像はコストが高いことや, 離島のような場所では機器がないことが考えられる. そのため, 簡便に検査可能な聴診システムによって取得した音声データの特徴から特発性肺線維症の CT 画像をある程度推定できるようになることは非常に有用である．これらのことから本研究では，この疾患の聴診音と CT 画像の関係を明らかにし，疾患の状態の推定に利用し診断支援を行うことを目的とし，そのための聴診音を簡易に収集できる呼吸音収集システムの試作を行ってきた(4).

本研究では，特発性肺繊維症の聴診音データから CT 画像の特徴を推定することが最終目的である．そのためには，①聴診システムの開発，②試作システムの動作確認実験，③聴診音と CT 画像パラメータの相関解析が必要である．まず，①の聴診システムに求められる機能要件について説明する．異常肺音は吸気時と呼気時により音が異なることがあるため，呼吸のセンシング機能が必要である．次に医者は聴診時に複数箇所に聴診器をあてて音を聞くので，本システムでは複数の聴診器を用いて一度に複数箇所を計測する機能が必要である．また，呼吸のセンシングと聴診音の同時記録の機能が必要だと分かる．次に②では開発したシステムの動作確認実験について説明する．動作確認実験では，聴診音と呼吸のセンシングを解析するにあたり，システムの機能に問題がないことを確認することを目的として計測を行う．本研究では，①，②を対象に研究を行った．

２．方法（試作システム）

試作したシステムについて説明する．はじめに，聴診システム部は石松明子先生らの先行研究を参考に 6 個の電子聴診器を作成した(5). それらの電子聴診器を amplifier, AD converter の 3ch~8ch, PC と順次接続する．次に温度センサ部は鼻から出る息の温度を利用し吸気と呼気を判別するため，NTC サーミスタとマイクロコンピュータである Arduino を使用した．Arduino から AD converter の 1ch に接続し，その後 PC に接続する．各 ch で計測された信号は，Studio One2 というソフトウェアに送られ同時記録を行う(4). また今回は Python を使用して，データのサウンドスペクトログラムを表示するプログラムを自作した．

３．実験

試作システムを用いて聴診ファントムを対象に計測実験を行った．聴診ファントムとは，医療従事者の教育用に使用されている医療シミュレーション機である．今回は聴診ファントムから fine crackle，wheeze，rhonchus の音データを収集した．（坂本モデル様の“ちょうしん”くんを使用した）fine crackle は間質性肺炎，wheeze は気管支喘息，rhonchus は中～大気管支狭窄といったそれぞれの疾患時に肺から聞こえる音である．実験風景の写真を図 1 に示す．6 点の電子聴診器を配置する．記録した音データは自作したプログラムにかけてスペクトログラムの表示を行った．

４．結果

図 2 (a), (b), (c)に実験から得られた 1~6ch のセンサデ

１：日大理工・学部・電気　２：日大理工・(院) 前・電気　３:日大理工・教員・電気

ータのスペクトログラムを示す．図 2(a)は fine crackle のデータを取得した．スペクトログラムを見てみると，500~1000[Hz]前後で強いスペクトルが見られる．図 2(b)は wheeze のデータを取得した．スペクトログラムを見てみると，400 または 500[Hz]以上の領域から強いスペクトルが見られる．特に 3ch, 4ch が他 ch より強いスペクトルが見られる．図 2(c)は rhonchus のデータを取得した．スペクトログラムを見てみると，300~1000[Hz]前後に強いスペクトルが見られる．

５．考察

図 2 のデータとその結果より考察する．図 2(a)の 500~1000[Hz]帯域の強いスペクトルは fine crackle の周波数特徴と重なるため，このスペクトルは間質性肺炎のスペクトルだと考えられる．図 2(b)の 400[Hz]以上の強いスペクトル帯域は wheeze の周波数特徴と重なるため，このスペクトルは気管支喘息のスペクトルだと考えられる．図 2(c)の 300~1000[Hz]の周波数帯域で特徴的なスペクトルが確認できる．これは rhonchus の周波数特徴と重なるため，中～大気管支狭窄のスペクトルだと考えられる．また，一定間隔ずつに特徴的なスペクトルを確認できる．これらのことから試作システムとプログラムが正常に動作していることがわかった．

６．結び

本研究では呼吸器系疾患の音声特徴を推定するための呼吸音収集システムを試作した．また呼吸音収集システムと自作したプログラムの動作を聴診ファントムを用いて検証した．今後，呼吸音収集システムで記録したデータをノータイムで表示するシステムを開発する予定である．また，日本大学医学部と共同実験を行う予定である．

７．参考文献

[1] Rajkumar Palaniappan, Kenneth Sundaraj, Nizam Uddin Ahamed, Agilan Arjunan and Sebastian Sundaraj, “Computer-based Respiratory Sound Analysis:A Systematic Review”, IETE TECHNICAL REVIEW, Vol.30, pp.248-256, 2013.

[2] F. Chevalier, A. M Laval-Jeanet, M. Laval-Jeanet, C. Bergot, “CT image Analysis of the Vertebral Trabecular Network In Vivo”, Calcified Tissue International, pp. 8-13, 1992.

[3] 杉山幸比古，“特発性肺線維症の診断と治療、今後の展望”，ラジオ NIKKEI, 2012 年 4 月 25 日.

[4] 松村湧，舟山雄太，戸田健，藤多和信，「マイクロフォンアレーを用いた呼吸器系疾患診断支援のための呼吸音収集システムの試作」平成 28 年電気学会電子・情報システム部門大会講演論文集，TC19-8 pp.75 2016.

[5] Akiko Ishimatsu, Hiroshi Nakano, Hiroko Nogami, Makoto Yoshida, Tomoaki Iwanaga, Tomoaki Hoshino, “Breath Sound Intensity during Tidal Breathing in COPD Patients”, The Japanese Society of Internal Medicine, Vol. 54, pp. 1183-1191, 2015.



Figure1. Experimental scene

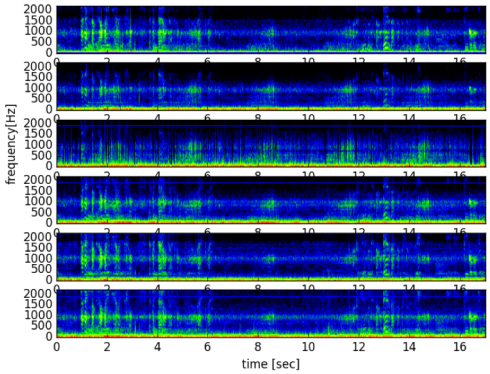

（a）Interstitial pneumonia（fine crackle）

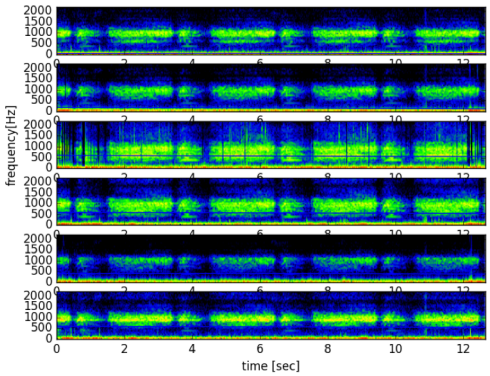

（b）Bronchial asthma（wheeze）

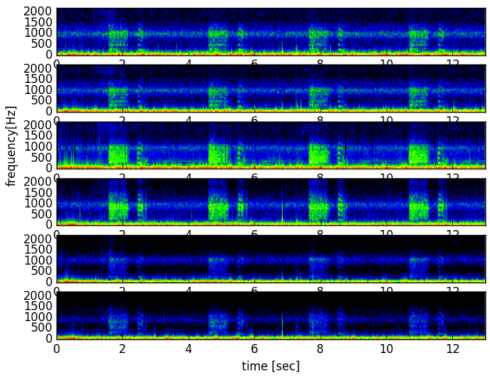

（c）Bronchostenosis （rhonchus）

Figure2. Sound spectrogram